

José Álvaro Lourenço Gasques

Efeitos Psicossociais da Otoplastia em
Crianças com Orelhas Proeminentes
(em Abano)

São José do Rio Preto

2003

José Álvaro Lourenço Gasques

Efeitos Psicossociais da Otoplastia em
Crianças com Orelhas Proeminentes
(em Abano)

Tese apresentada à Faculdade de
Medicina de São José do Rio Preto
para obtenção do título de Doutor no
Curso de Pós-Graduação em
Ciências da Saúde, Eixo Temático:
Medicina e Ciências Correlatas.

Orientadora: Profa. Dra. Emirene M. T. Navarro da Cruz

São José do Rio Preto

2003

Gasques, José Álvaro Lourenço

Efeitos Psicossociais da Otoplastia em Crianças com Orelhas Proeminentes (em Abano)/José Álvaro Lourenço Gasques

São José do Rio Preto, 2003

133 p.

Tese (Doutorado) – Faculdade de Medicina de São José do Rio Preto – FAMERP

Eixo Temático: Medicina e Ciências Correlatas

Orientadora: Profa. Dra. Emirene M. Trevisan Navarro da Cruz

1. Orelha em Abano; 2. Otoplastia; 3. Psicossocial;
4. Transtorno Comportamental.

Objetivo: avaliar os efeitos psicossociais da otoplastia em crianças portadoras de orelhas proeminentes. **Casuística e Método:** foram estudados 30 pacientes, 15 do sexo masculino e 15 do feminino, com idade entre 06 e 14 anos, com diagnóstico clínico de orelhas em abano, e queixas relativas à presença da deformidade. Utilizados no pré-operatório testes que avaliaram competência social e distúrbios comportamentais – (CBCL) aplicado aos pais ou responsável e ao professor das crianças, aplicado o inventário de ansiedade traço-estado para criança (Idate C) e o inventário de depressão para crianças (CDI). Também utilizamos o estudo da auto-imagem, através de desenhos. Após 6 meses da otoplastia, pela técnica de Converse aplicada por Tanzer, foram reaplicados os testes e colhidos os desenhos. A análise estatística foi efetuada para os escores puros, na fase descritiva por meio de estatísticas básicas: média, desvio padrão, mediana e percentuais. Para comparação das fases pré e pós-operatória, foi utilizado o teste não paramétrico do sinal para a mediana. **Resultados:** No CBCL aplicados aos pais ou responsável, houve diminuição da ansiedade e depressão, da agressividade, dos problemas de atenção, de pensamento e sociais; aumento nas atividades escolares e extra. No CBCL aplicado ao professor, observamos diminuição da ansiedade e depressão, da agressividade, dos problemas sociais e de atenção, nas complicações somáticas e na impulsividade; aumento no desempenho acadêmico, trabalho firme, aprendizado e alegria. Aplicando Idate C: Comparando a ansiedade estado na fase pré com pós-operatória, verificamos que 18 diminuíram a evidência de ansiedade estado no pós operatório, 2

permaneceram iguais e 7 crianças aumentaram. Comparando ansiedade traço na fase pré com pós-operatória: verificamos que 8 diminuíram a evidência de ansiedade traço no pós-operatório, 14 permaneceram semelhantes e 5 crianças aumentaram. O CDI mostrou um desaparecimento completo dos pacientes com depressão moderada no pós-operatório, transformando em depressão leve. Com relação aos desenhos no pré e pós-operatório, notamos que com uma nova imagem somática formada, criou-se uma nova percepção sensorial do mundo interno e uma melhor adequação ao *self* (eu) e ao outro (relações, ambientes). A técnica cirúrgica aplicada para a correção da orelha em abano é de conhecimento e aplicabilidade em vários serviços da especialidade, trazendo-nos resultados anatômicos harmônicos e satisfatórios no pós-operatório de todos os pacientes.

Palavras-Chave: 1. Orelha em Abano; 2. Otoplastia; 3. Psicossocial;
4. Distúrbio Comportamental.

Objective: To appraise the psychosocial effects of otoplasty on children suffering from prominent ears. **Casuistic and Method:** A total of 15 male and 15 female patients were studied, with ages ranging from 6 to 14 years, clinical diagnosis of prominent ears and complaints related to the presence of this deformity. Pre-operative social competence and behavioral disturbance tests were applied to the children's guardians and teachers. Additionally, the inventory of anxiety trait-state for the child (Idate C) and the child depression inventory (CDI) were employed, as was a self-image study using drawings. Six months after corrective otoplasty by the Converse technique used by Tanzer, all the children were re-assessed. The statistical analysis was performed for pure scores in the descriptive phase using basic statistics, the mean, standard deviation, median and percentages. To compare the pre- and post-operative phases, the non-matched indication test of the median was used. **Results:** When the CBCL was applied to guardians, there were reductions in the anxiety and depression, aggressiveness and attention, thinking and social deficits. There were also improvements in both school and out-of-school activities. When the CBCL was applied to the teachers, reductions in anxiety and depression, aggressiveness, attention and social deficits, somatic complications and impulsiveness were observed. Improvements in academic performance, stable work, learning and happiness were also evidenced. Comparing the anxiety state assessed in the pre- and post-operative periods using Idate C, we observed that 18 had a reduction in anxiety in the post-operative period, 2 remained the same and 7 children had an increase. Comparing the anxiety

traits of the children, we verified that in 8 the anxiety diminished, 14 had no changes and in 5 the anxiety trait increased in the post-operative period. Analysis using CDI demonstrated that all patients with moderate pre-operative depression suffered from mild depression after the surgery. In relation to the drawings in the pre- and post-operative periods, we noted that a new somatic image was formed, creating a new sensorial perception of the internal world and a better adaptation to the self and to others (relations, environments). The surgical technique used for the correction of protruding ears, otoplasty, is recognized and employed in several specialist services giving harmonious and satisfactory anatomical results in the post-operative period of all patients.

Key words: 1. Prominent ears; 2. Otoplasty; 3. Psychosocial; 4. Behavioral disorder.

1. INTRODUÇÃO

1. INTRODUÇÃO

A idéia inicial ocorreu pela vivência clínica ao atender crianças, portadoras de orelhas em abano, acompanhadas pelos pais ou responsáveis. Eram comuns queixas de apelidos, risos, intimidações, ofensas, discriminação e até agressões entre os grupos de crianças envolvidas. Com isso havia a dificuldade da criança e de seus pais na condução do problema tanto na família quanto na escola e sociedade.

Orelhas proeminentes (em abano) constituem déficit anatômico caracterizada por deformidades da estrutura auricular como concha valga com alteração do ângulo crânio auricular, ausência de moldagem de antihélice e hipertrofia de concha. Essa deformidade é considerada congênita,⁽¹⁾ afetando aproximadamente 5% da população.⁽²⁾

1.1. Angulometria Normal do Pavilhão Auricular⁽³⁾ (Figuras 1 e 2)

O pavilhão normal em plano frontal está compreendido entre duas linhas sensivelmente horizontais, passando a superior pela sobrancelha e a inferior pela borda livre da asa do nariz. Seu maior eixo é paralelo à linha de perfil do nariz. O plano do pavilhão forma ângulo de aproximadamente 10° aberto para cima com o plano temporal. O lóbulo está situado em um plano próximo a esse, formado pelo contorno da hélice.

No plano sagital, a linha que une o ponto máximo do contorno da orelha a borda anterior do lóbulo é paralela normalmente ao dorso da pirâmide nasal.

A linha quase vertical, que une a raiz da hélice e a zona de união entre o lóbulo e a face, prolonga normalmente a borda posterior do ramo ascendente da mandíbula.

No plano horizontal, a maioria dos defeitos estéticos do pavilhão origina-se a partir das modificações dos ângulos auriculares. Do ponto de vista cirúrgico, os principais ângulos incluem:

- ângulo cefaloconchal, entre o plano do mastóide e a tangente da concha, sua média varia entre 80° a 90°;
- ângulo escafoconchal, delimitado pelas linhas tangentes entre planos da escafa e da concha, corresponde a um grau levemente marcado da prega da hélice sobre a antihélice, cujo valor aproximado é 90°;
- ângulo escafoheliciano representa o pregueamento da hélice sobre o plano da escafa, correspondendo ao grau de anteversão do círculo auricular, devendo situar-se entre 40° e 60°;
- ângulo cefaloauricular, situado entre o plano do mastóide e o plano que passa pelo sulco retroauricular, é a borda mais posterior do contorno do pavilhão. Está diretamente relacionado ao ângulo cefaloconchal, sendo que a maioria das modificações angulares repercurtem sobre esse ângulo. Mede em torno de 20° a 30°.

1.2. Análise Auricular

Orelha em abano tem como características principais pouco desenvolvimento da antihélice, hiperdesenvolvimento da cartilagem conchal e ângulo aumentado entre pavilhão e segmento cefálico. Apesar disso, uma

análise criteriosa deve ser realizada considerando-se elementos do pavilhão auricular portador da deformidade tais como:

a) Antihélice apagada:

- no corpo da antihélice
- na crus pósterio-superior (lateral)
- no corpo e crus posterior-superior

b) Concha mostra excesso de cartilagem:

- excesso uniforme
- no terço superior da metade superior
- no terço inferior da metade inferior
- em ambas as partes (superior e inferior)

c) Rima da hélice e da concha mostra tamanhos diferentes (orelha em xícara ou concha)

d) Lóbulo mostra:

- ângulo aumentado e protruso.
- tamanho excessivo.

e) Orelha mostra diferença de tamanho entre os lados esquerdo e direito.

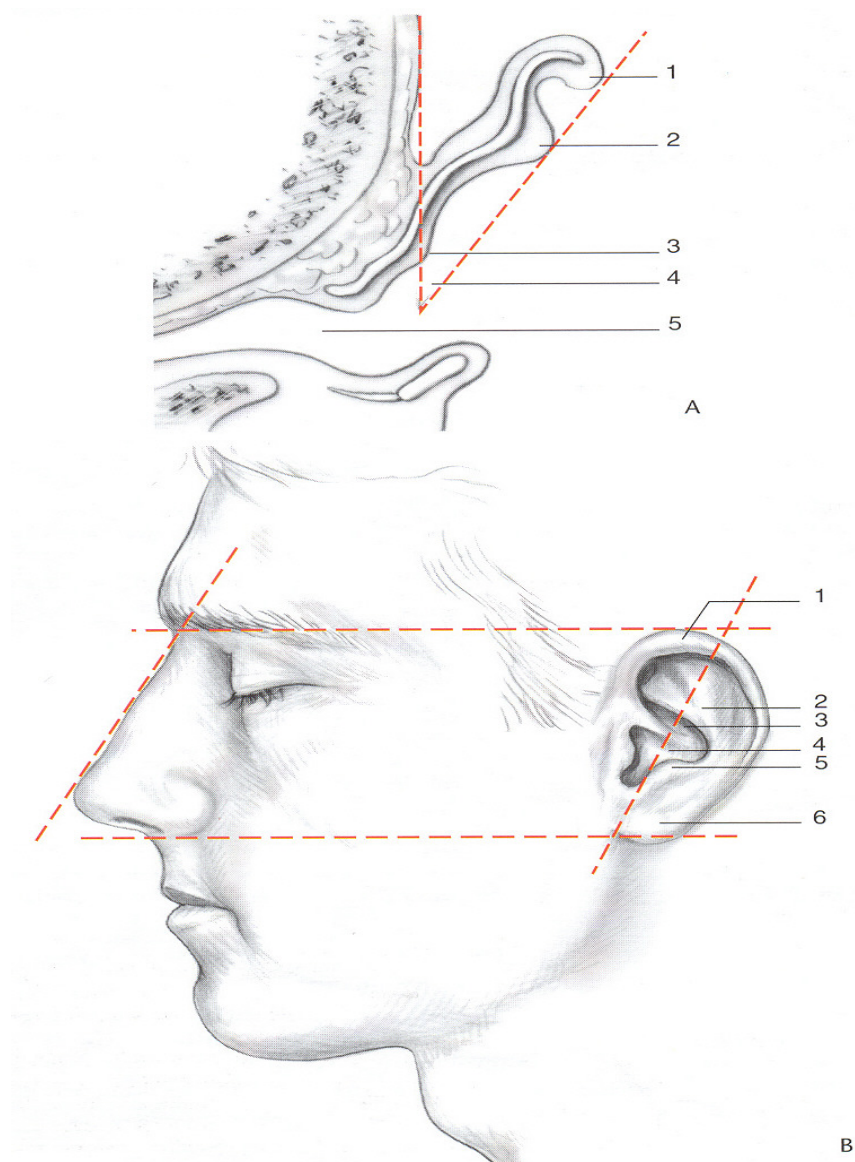


Figura 1. Esquema mostrando topografia auricular normal. (A) 1- hélice; 2- antihélice; 3- concha; 4- ângulo cefaloauricular; 5- conduto auditivo externo. (B) 1- hélice; 2- antihélice; 3- cimba conchal; 4- cavo conchal; 5- antitragus; 6- lóbulo (Modificado de Thomassim *et al.*⁽³⁾).

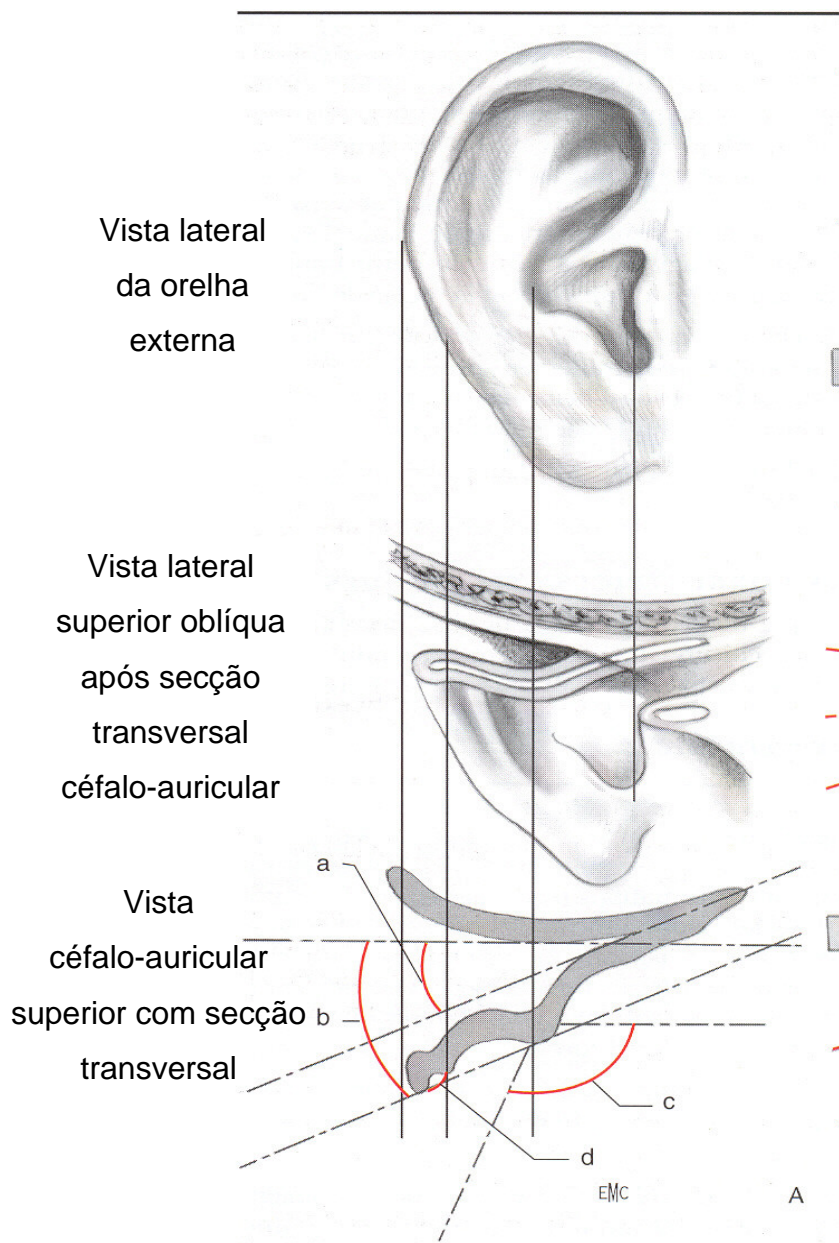


Figura 2. Esquema mostrando topografia auricular normal e com deformidades.

(A) angulometria do pavilhão. 1- ângulo cefaloconchal; (B) 2- ângulo cefaloauricular; (C) 3- ângulo escafoheliciano; (D) 4- ângulo escafoconchal (Modificado de Thomassim *et al.*⁽³⁾).

1.3. Abordagem Psicológica

Declan *et al.*⁽⁴⁾ avaliaram o ajuste psicossocial de crianças com mancha vinhosa e com orelhas proeminentes.

Foram avaliadas 32 crianças, de 07 a 16, com mancha vinhosa e 42 com orelhas proeminentes. Os pesquisadores utilizaram questionários apropriados como perfil de auto percepção de Harter, Escala de ansiedade em crianças, Escala de percepção de desfiguramento e Inventário de depressão em crianças. Os resultados obtidos demonstraram que as crianças com orelhas proeminentes apresentaram auto percepção mais pobre, alta ansiedade, maior introversão e também com maiores problemas sociais do que as crianças com mancha vinhosa.

Bradbury *et al.*^(5,6) relataram a eficácia da cirurgia para corrigir orelhas proeminentes e minimizar a angústia psicossocial infantil. As crianças e seus familiares foram avaliadas no pré-operatório e após 12 meses.

Os resultados demonstraram que a correção das orelhas proeminentes permitiu a melhora do bem estar de 90% das crianças. Um grupo socialmente isolado antes da cirurgia mostrou-se insatisfeito com os resultados. Recomendou-se então às crianças mais angustiadas, uma avaliação mais cuidadosa e retorno com maior frequência ao médico.

No trabalho publicado por Mowllavi *et al.*,⁽⁷⁾ são apresentadas as características que definem a maioria das desordens psiquiátricas que constam no Manual de Estatística e Diagnóstico das Doenças Mentais. Esse trabalho teve como objetivo permitir ao cirurgião plástico a utilização dessas

informações em sua prática diária. Desse modo, essa pesquisa pode fornecer dados que auxiliem na prevenção da insatisfação de pacientes com desordens psiquiátricas e que buscam a cirurgia plástica.

Uma revisão de temas relacionados com os efeitos emocionais da cirurgia plástica em adolescentes com fenda palatina foi apresentada por Canady.⁽⁸⁾

Hasan⁽⁹⁾ discutiu as questões psicológicas e o impacto psicológico em cirurgia plástica, as motivações e expectativas dos pacientes em relação à cirurgia, no contexto da auto-imagem.

Sarwer *et al.*^(10,11) sugerem que as investigações psicológicas em cirurgia plástica não têm sido corretamente direcionadas. O trabalho propõe novo direcionamento para investigações psicológicas, focalizando questões de imagem corporal dos pacientes de tais cirurgias.

A relação entre saúde e qualidade de vida, antes e depois de uma cirurgia plástica, foi avaliada por Klassen *et al.*⁽¹²⁾ Para isso, foram empregados questionários padrão de estado de saúde. De acordo com os resultados, todos os pacientes submetidos à cirurgia tiveram uma melhora significativa na auto-estima. Os questionários serviram para a identificação dos problemas de ordem física, psicológica e social que os pacientes apresentavam.

Nos casos de orelhas proeminentes, a idade ideal para a correção é 1 ou 2 anos antes do início do período escolar, normalmente em torno dos 6 anos, quando o desenvolvimento auricular está completo.⁽³⁾ Durante a idade pré-escolar, essa deformidade não é notada pelas crianças, adiando-se um possível trauma psíquico. Entretanto, a situação modifica-se quando elas iniciam as atividades escolares.⁽¹³⁻¹⁵⁾

1.4. Abordagem Cirúrgica à deformidade auricular.

As técnicas para a correção dos defeitos do pavilhão auricular são numerosas, pode-se dizer que existe uma para cada deficiência, demonstrando que a solução do problema não é tão fácil como parece à primeira vista.

Então o melhor é colocar em prática o domínio de uma mesma técnica na maior quantidade possíveis de casos, afim de obter maior eficiência operatória, ou seja, simplificar o ato e a indicação cirúrgica. Com um mínimo de operação e risco, conseguiremos o máximo favorável em relação ao resultado estético.

1.5. A conduta:

Com a constatação do diagnóstico de orelhas em abano, dois aspectos devem ser priorizados: o tratamento da concha e o tratamento da escafa.

A- Tratamento da Concha:

- A. 1) ressecção da cartilagem conchal;
- A. 2) sutura da concha à mastóide.

A.1) Ressecção de cartilagem conchal

Trazem melhores resultados quando se trata a hipertrofia da concha com ressecção da cartilagem.

São as técnicas de Psillakis,⁽¹⁶⁾ Souza,⁽¹⁷⁾ Thomassim,⁽³⁾ Stark⁽¹⁸⁾ e Palleta⁽¹⁹⁾ que ressecam a pele e cartilagem, transfixando o pavilhão auricular, removendo um fuso em crescente, bicutâneo - conchal, evitando deixar pele

redundante na face anterior da concha, bem como cartilagem, não permitindo a persistência do abano do pólo superior e inferior da orelha em concha ou orelha em telefone.

Souza⁽¹⁷⁾ trata a Hipertrofia da concha sem ressecar a pele da face anterior da orelha, fixando a borda da mesma separadamente na superfície da mastóide. Isto embora promova uma aproximação adequada do pavilhão auricular ao crânio, deixa a pele redundante na face anterior da concha, às vezes provocando pregueamentos.

Todas essas técnicas tratam a hipertrofia da concha, não alterando a abertura do conduto auditivo.

A . 2) Sutura da Concha à Mastóide

As técnicas usadas para tratar a hipertrofia da concha esvaziam o conteúdo retroauricular (tecido areolar gorduroso e músculo retroauriculares), realizando a fixação da concha rodada anteromedialmente, com pontos absorvíveis, ou não, ao perióstio da mastóide. Nos casos em que o abano é provocado fisicamente pela hipertrofia da concha, essa manobra trata integralmente o problema, permitindo melhor correção do lóbulo e o adequado posicionamento das orelhas nas assimetrias. No entanto, pode estenotar o conduto auditivo, que pode ser evitado, ressecando uma porção cartilaginosa em crescente, na sua borda posterior. A chance de recidivas por rompimento da fixação à mastóide, é possível nesta técnica.

B- Tratamento da Escafa (moldagem da antihélice)

B .1) Incisões da cartilagem

B. 2) Enfraquecimento da cartilagem

B. 3) Condropericondrioplastia

B .1) Incisões da cartilagem

As técnicas que se baseiam nas incisões da cartilagem da escafa, tentam melhorar as superfícies constantes da cartilagem seccionada e anteposta para formar curva da antihélice.^(17,20-22)

B. 2) Enfraquecimento da cartilagem

Para enfraquecer a cartilagem da escafa, Decaillet⁽²³⁾ trabalha raspando a face anterior da escafa, dobrando duas faixas elípticas de cartilagem enfraquecida, sobre uma porção central (ilha) de cartilagem intacta, dando um aspecto realmente arredondado à antihélice.

Psillakis⁽¹⁶⁾ consegue o mesmo efeito, mesmo sem enfraquecer a cartilagem anteriormente, usando enxertos removidos da concha e suturados sob o pericôndrio, por vezes raspando a escafa posteriormente .

B. 3) Condropericondrioplastia

A Pericondrioplastia foi preconizada por Skoog,⁽²⁴⁾ desenvolvendo a curvatura da cartilagem da escafa por sutura do pericôndrio posterior encurtado, colocando sangue sob injeção no espaço morto formando um hematoma, através do qual crescerá uma nova cartilagem, evitando as recidivas por deiscência dos pontos pericondriais.

Na técnica para correção de orelha em abano que preconizamos, técnica de Converse^(25,26) aplicada por Tanzer,⁽²⁷⁾ trabalhamos a escafa e a concha, que é de conhecimento e aplicabilidade em vários serviços e por profissionais da especialidade. Consiste em permitir uma devolução harmônica às orelhas, sem restrições ao seu uso, com facilidades técnicas e de bom resultado no pós-operatório

Ressaltamos que alguns princípios básicos devem ser considerados no tratamento da orelha em abano, objetivando melhores resultados:

- A técnica utilizada deve ser adequada a todas as idades. Considerando-se que a elasticidade e a flexibilidade da cartilagem modifica-se com a idade, a cirurgia só deve ser realizada a partir dos 06 anos;
- A cirurgia deve corrigir de maneira precisa a causa da deformidade portanto, o diagnóstico também deve ser preciso. É importante evitar que algum artifício cirúrgico acrescente uma deformidade ao defeito congênito;
- Deve ser obtido o sulco retro-auricular localizado em sua posição original, evitando um aspecto artificial da orelha;
- O tratamento da forma da orelha não pode e nem deve ser feito sob tensão excessiva. Sua forma correta deve ser obtida espontaneamente;
- Evitar confecção de ângulos agudos visíveis na antélice e / ou concha;

- Sempre que possível, uma simetria adequada deve ser estabelecida, o que pode se tornar difícil em pacientes com assimetria de face;
- Deve haver uma boa proporção dos elementos da orelha entre si e dela com a cabeça;
- O resultado final deve reproduzir uma orelha normal, semelhante à não operada.

Notamos que o aspecto do “diferente” estava presente nas queixas das crianças portadoras de orelhas em abano, fazendo-as sofrer.

As mudanças ocorridas após o procedimento cirúrgico de correção das orelhas em abano, além da evolução de uma condição anatômica próxima da normalidade, devolve à criança melhor qualidade nas relações pessoais, com a família e grupo escolar. Referências de maior alegria, interesse em se cuidar, melhor rendimento escolar e tranqüilidade das crianças eram freqüentes.

Concluimos que uma cirurgia para correção de orelhas em abano, feita a tempo, pode evitar uma série extraordinária de complicações, podendo solucionar conflitos da criança e da família.

Esta contribuição já seria o suficiente para justificar plenamente a existência da cirurgia estética, em sua qualidade de ramo da ciência, dando-lhe os fundamentos que lhe são próprios e tornando-a tão importante quanto a cirurgia geral.

1.6. Objetivo

Propusemo-nos a investigar, mudanças ocorridas nas crianças portadoras de orelhas proeminentes, através de textos – avaliando o perfil psicossocial e desenhos, aplicados no pré e pós-operatório, da correção da deformidade anatômica.

**OS CAPÍTULOS POSTERIORES POSSUEM RESTRIÇÃO DE USO E
NÃO ESTÃO À DISPOSIÇÃO, DE ACORDO COM AS
RECOMENDAÇÕES DO AUTOR.**